# Ein kasuistisch-klinischer Beitrag

zur

# Lehre von den intraocularen Cysten.

---

## Inaugural-Dissertation

zur

## Erlangung der Doktorwürde

in der

## gesamten Medizin

verfasst und einer

## Hohen medizinischen Fakultät

der

**Kgl. bayer. Ludwig-Maximilians-Universität zu München**

vorgelegt von

**Bernhard Burkhard,**
appr. Arzt aus Rennertshofen.

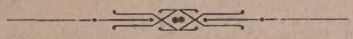

**München 1903.**
Kgl. Hofbuchdruckerei Kastner & Callwey.

# Ein kasuistisch-klinischer Beitrag

zur

# Lehre von den intraocularen Cysten.

---

## Inaugural-Dissertation

zur

## Erlangung der Doktorwürde

in der

## gesamten Medizin

verfasst und einer

## Hohen medizinischen Fakultät

der

**Kgl. bayer. Ludwig-Maximilians-Universität zu München**

vorgelegt von

**Bernhard Burkhard,**
appr. Arzt aus Rennertshofen.

ACAD.
MED. BAT.
BIBL.

**München 1903.**
Kgl. Hofbuchdruckerei Kastner & Callwey.

Referent:
Herr Prof. Dr. Eversbusch.

Die Lehre von den intraocularen Cysten, namentlich aber von den serösen Cysten der Iris und des Corpus ciliare ist noch immer in ein gewisses Dunkel gehüllt, so dass es sich wohl der Mühe lohnt, alle neuauftauchenden Fälle, welche irgendwie imstande sind, mehr Licht in dieses dunkle Gebiet zu werfen, in den Kreis unserer Betrachtungen zu ziehen.

---

Der Träger jener intraocularen Cysten, die wir im folgenden näher erörtern wollen, ist der Weber A. Schüll, geboren 1881 zu Münchberg (Oberfranken), als der Sohn eines Obermeisters einer Weberei. Im Alter von 6 Jahren flog ihm, als er seinem Vater, der am Webstuhl arbeitete, zusah, ein sog. Weberschiffchen gegen das rechte Auge. In diesem Moment glaubte er, einen Feuerschein zu sehen, verspürte jedoch keine sonderlich starke Schmerzen und konnte sich ohne Führung nach Hause begeben. Kühle Umschläge von Seite der Mutter war zunächst die ganze Therapie. Da jedoch nach wenigen Tagen das Sehvermögen an dem bisher völlig gesunden rechten Auge merklich sich verschlechterte, wurde ein Arzt konsultiert. Dieser konstatierte eine Verletzung der Sklera nahe dem nasalen Hornhautrande und einen Irisprolaps, der nun von ihm abgetragen wurde. Nach dem günstig verlaufenen Heilungsprozesse wurde an dem verletzten Auge keine weitere Veränderung wahrgenommen.

Sechs Jahre später, im März 1895 begleitete der 14jährige Sohn seinen Vater zur Universitäts-Augenklinik (Prof. Eversbusch) nach Erlangen, wo dieser sich einer Kontrolluntersuchung nach einer Cataractoperation unterziehen musste. Bei dieser Gelegenheit wurden auch die Augen des jungen Sch. einer genaueren Untersuchung unterworfen und dabei wurde folgender interessante Befund festgestellt, den Dr. Fritz Mayer in einer Dissertation ausführlich angegeben hat:

Das linke Auge ist normalsichtig und bietet auch sonst keine besonderen Veränderungen dar. $V = {}^{6}/_{5}$ p; Schweigger 0,5 in 5—45 cm.

Das rechte Auge (vergl. Fig. I, Abb. 1) weicht von der Mittellinie um etwa 3—4 mm nach aussen ab.

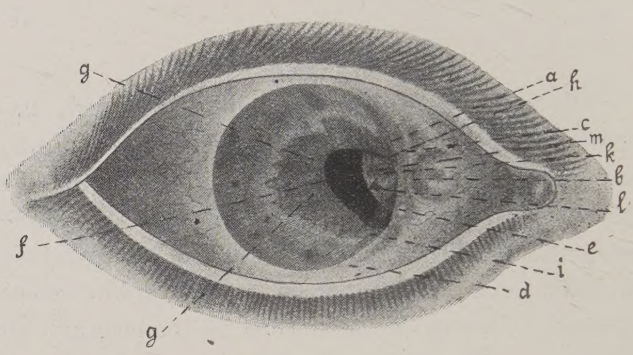


Abbildung 1.

V = 6/24, — 3 Dsph. = 6/18; Schweigger 0,5 in 5—20 cm. Lidbindehaut unversehrt. Die Hornhaut, in allen ihren Teilen klar, zeigt an ihrer Basis eine Veränderung in der Art, dass diese statt rundlich unregelmässig queroval gestaltet ist; die Formveränderung betrifft vorzugsweise den nasalen Hornhautrand, sodass es den Eindruck macht, als wenn hier eine schmale Sichel von Hornhautgewebe verloren gegangen, bezw. durch Lederhaut und Bindehaut ersetzt wäre. Die Lederhaut ist normal beschaffen bis auf den an den eben erwähnten nasalen Hornhautrand anstossenden Bezirk. Hier gewahrt man schon mit freiem Auge eine etwa 3 stecknadelkopfgrosse leichte Hervorwölbung der Sklera, die verbunden ist mit einer Dehnung bezw. Fissur (s. Abb. 1, b), welch letztere sich kenntlich macht dadurch, dass die Sklera hier nicht weisslich aussieht, sondern einen mehr bläulichen Farbenton darbietet. Bei der Betrachtung mit der Westien-Zehenderschen Lupe, die der folgenden Beschreibung zu Grunde gelegt ist, zeigt sich, dass die Skleralfissur eine unregelmässige sichelförmige Gestalt besitzt: die Concavität der Sichel gegen die Carunkel, die Convexität gegen den Hornhautrand gerichtet. Diese Fissur, deren Längsrichtung von der Vertikalen um etwa 10—12° nach oben und nasenwärts abweicht, zeigt fernerhin eine spaltförmige, rechtwinklig abweichende Fortsetzung, die sich in der Mitte der Sichel nasenwärts mit unbestimmter Grenze in die Sklera hineinerstreckt.

Die Lederhaut ist nach oben und aussen davon in unmittelbarer Nähe des Hornhautrandes etwas verdünnt (s. Abb. 1, c), was sich kenntlich macht durch eine bläuliche Verfärbung dieser Stelle. Eine ähnliche bläuliche

Stelle entdeckt man unweit des senkrechten Hornhauthalbmessers in der Nähe des unteren nasalen Quadranten des Hornhautrandes (s. Abb. 1, d); diese letztere Stelle verliert sich nach unten und nasenwärts ohne bestimmte Grenze mehr gleichmässig in die normalen Teile der Lederhaut, während sie nach oben hin gegen die erst beschriebene Fissur abgegrenzt ist durch eine etwa doppelt-stecknadelkopfgrosse Pinguecula-ähnliche gelb-weissliche Verdichtung des Skleral- bezw. Episkleralgewebes. (s. Abb. 1, e.)

Bemerkenswert sind auch die Veränderungen in dem vorderen Abschnitt des Auges selbst. Zunächst ist die vordere Kammer in der temporalen Hälfte tiefer als die entsprechende Stelle des linken Auges. Ferner ist die Iris gelbbräunlich pigmentiert, während die des linken Auges mehr braungrünlich aussieht. Dann ist die Pupille von ihrer natürlichen Lage sehr stark hinübergezogen nasalwärts in der Art, dass das natürliche Pupillargebiet vollkommen verdeckt ist durch Irisgewebe und der temporale Rand der Pupille (s. Abb. 1, f) nur etwa $3^1/_4$ mm entfernt vom nasalen Hornhautrand gelegen ist. Entsprechend dieser Verziehung der Pupille ist die Irisfaserung bezw. Zeichnung in der Art verändert, dass, während links diese die bekannte Anordnung in ziemlich gleichmässig radiärer Ausstrahlung darbietet, auf dem rechten Auge die Irisfasern alle mehr oder weniger nasalwärts gegen die obere Skleralfissur hinziehen bezw. konvergieren (s. Abb. 1, g u. g). Ausserdem ist die Iris, soweit sie noch vorhanden, gedehnt; besonders ist das im horizontalen Meridian der Fall, sodass hier am rechten Auge die Entfernung des ciliaren Randsaumes der Puppillarzone von dem Pupillarrand etwa doppelt so gross ist wie links, (links beträgt sie an gleicher Stelle gemessen etwa $2^1/_4$, rechts annähernd $3^3/_4$—3 mm). Fernerhin ist infolge der anamnestisch berührten Abtragung von Irisgewebe die Pupille nicht kreisrund, vielmehr stellt sie sich dar als eine unregelmässige schmale arkadenartige Oeffnung, deren Basis dem unteren inneren Hornhautrand entspricht. Ferner tritt bei der Untersuchung mit dem Cornealmikroskop auffällig hervor eine Verschiedenheit der Lage des in der Kammernische befindlichen Stückes der oberen Pupillarumrandung (s. Abb. 1, h) gegenüber dem entsprechenden Abschnitt unten (s. Abb. 1, i). Während nämlich der untere Pupillarrand in ungefähr der gleichen Ebene liegt mit dem temporalen Pupillarrand, ist dagegen die obere Pupillarumrandung mehr an die Cornea herangerückt, sodass man den Eindruck erhält, als ob durch die früher stattgehabte Verletzung eine Verzerrung der nasalen Irispartie in die oben erwähnte Skleralfissur hinein stattgefunden habe. Hierfür spricht ja auch das bereits hervorgehobene bläuliche Aussehen der Fissur, nicht minder die

Tatsache, dass die sogenannte Pupillarzone sich sowohl nach oben wie nach unten gegen die Kammernische intensiv verjüngt (vergl. h und i).

Bei Belichtung der Pupille findet eine Verengerung der Pupillaröffnung eigentlich nur am temporalen Abschnitt statt, während die obere und untere Begrenzung der Pupillaröffnung in ihrer Lage ziemlich unverändert bleibt. Dementsprechend gewahrt man auch bei der genaueren Betrachtung mit der Westien-Zehender'schen Lupe, dass der dem unteren nasalen Skleralrand zunächst gelegene Teil der Pupillarumrandung (i) aus dem gleichmässigen Rund der Pupillarumrandung plötzlich knieförmig unter einem Winkel abbiegt. Andererseits entdeckt man an dem entsprechenden Teil der oberen Pupillarumrandung eine deutliche Zähnelung des Pupillarrandes, bedingt durch Sichtbarwerden der hinteren Uvealpigmentschichte an dieser Stelle.

Besonders bemerkenswert sind aber die Veränderungen im Pupillargebiet. Während dieses nämlich in seinem unteren Abschnitte gleichmässig schwarz aussieht, erscheint es oben ausgefüllt von einer im allgemeinen dunkelrostbräunlich aussehenden geschwulstartigen Hervorragung, die mit einem gleichmässig konvexen Rand sich gegen den klaren Teil der Pupille absetzt (s. Abb. 1, k).

Diese Hervorragung zeigt von vorne betrachtet im allgemeinen eine ziemlich gleichmässige glatte Oberfläche; nur unten und nasal springt aus derselben ein dunkel pigmentierter Fortsatz hervor, dessen Gestalt noch am ersten zu vergleichen sein möchte mit einem unregelmässig rosettenförmigen Gebilde (s. Abb. 1, l).

Ein ebensolcher, mehr stäbchenförmiger Zapfen ist an der Vorderfläche der bräunlichen Hervorragung unweit des oberen und nasalen Pupillarrandes (nahe bei h) zu gewahren. Ein Dritter von mehr rundlicher Gestalt (s. Abb. 1, m) findet sich endlich an der hinteren, ebenfalls konvex gestalteten Oberfläche.

Die Farbe der Tumoroberfläche ist im allgemeinen gleichmässig rostbraun mit Ausnahme einer oberhalb und nasalwärts von dem beschriebenen helmähnlichen Fortsatz gelegenen Stelle, wo die Oberfläche zart graubräunlich aussieht, was den Eindruck macht, als ob hier eine Usurierung des Pigments stattgefunden habe. Der Tumor verliert sich nach unten und nasalwärts ebenso wie nach oben und nasalwärts hinter der Sklera bezw. Iris, ohne dass man imstande wäre, seine Beziehungen zu den nachbarlichen Teilen speziell zur Innenfläche des entsprechenden Sektors des Corpus ciliare mit Sicherheit festzustellen.

Bemerkenswert ist für die Natur des Tumors, dass bei Beleuchtung des nasalen Abschnittes der Sklera sowohl der Tumor selbst als die daran sich anschliessenden Teile des Fundus oculi erleuchtet sind, sodass, wenn man

gleichzeitig bei dieser Beleuchtungsart mit freiem Auge in die Pupille hineinsieht, man den Eindruck einer lampionartigen Beleuchtung des Fundus oculi erhält.

Ueber die Ausdehnung des Tumors gegen die Tiefe zu, lassen sich ebenfalls absolut einwandfreie Angaben nicht machen. Immerhin ist bemerkenswert, dass durch die nach ihrer ganzen Lage auf eine Veränderung des Corpus ciliare zu beziehende Hervorragung eine Verdrängung bezw. Verdrehung der Linse um die vertikale Achse in der Art stattgefunden hat, dass der nasale Linsenrand nach rückwärts verschoben ist, somit eine Schiefstellung der Linse vorliegt.

Die Linse selbst erscheint bis auf einige zarte mehr krümelig gestaltete Trübungen in dem nasalen Sektor des äquatorialen Bezirks bezw. in dem angrenzenden Teil der hinteren Kapsel gleichmässig lichtdurchlässig und unverändert. Auch im Glaskörper und in den tieferen Teilen des Auges waren nennenswerte Veränderungen nicht zu finden. Die Spannung des Augapfels ist anscheinend leicht erhöht.

Kurz nach dieser Befundaufnahme wurde Rubr. entlassen mit der Weisung, sich nach Ablauf mehrerer Monate, bezw. wenn bedrohliche Erscheinungen vorher einträten, schon früher wieder in der Klinik vorzustellen. Dies geschah im Juni 1895. An diesem Tage wurde folgender Befund erhoben: Linkes Auge unverändert. Auf dem rechten Auge ist die zentrale Sehschärfe herabgesetzt auf $^6/_{30}$—$^5/_{20}$ des Normalen; bei Vorsetzung einer stenop. Spalte in horizontaler Richtung wird eine Verbesserung auf $^6/_{18}$ erzielt.

Die aphthalmometrische Untersuchung ergibt einen Astigmatismus der Hornhaut von ca. 4 D. Jedoch bewirken Zylindergläser weder allein noch in Verbindung mit sphärischen Gläsern eine nennenswerte Verbesserung der zentralen Sehschärfe. In der Nähe wird feinste Druckschrift in 6—20 cm gelesen.

Im übrigen deckt sich das Aussehen des rechten Auges im allgemeinen mit dem im März 1895 erhobenen Befund; nur macht es den Eindruck, als ob die oben erwähnte Vordrängung des oberen nasalen Irissektors etwas zugenommen hätte, bezw. hat es nunmehr den Anschein, als ob nicht nur allein eine Hereinziehung dieses Irisstückes gegen die mehrerwähnte Skleralfissur stattgefunden, sondern als ob an dieser Umlagerung auch die inzwischen voluminöser gewordene geschwulstartige Hervordrängung mitbeteiligt sei. Dementsprechend ist auch der Raum zwischen Irisrückfläche und Linsenvorderfläche an der Geschwulststelle erheblich vergrössert.

Der Aufforderung, wenigstens in grösseren Zwischenräumen das erkrankte Auge untersuchen zu lassen, leistete der Patient in den folgenden Jahren keine Folge; vor

allem wohl deshalb nicht, weil er nichts bemerkte, was ihm auf eine nennenswerte Verschlechterung der Sehkraft hinzudeuten schien.

Tatsächlich befand er sich mit dieser Anschauung im Rechte, wie die im Februar 1899 wiederholte Untersuchung ergab.

Linkes Auge: V. c. = $^6/_{30}$, — 2,5 D = $^6/_5$; Wolffb. I in 5—45 cm aphthalmometr. Corn. = $^1/_2$ D in reg. Achse. Rechtes Auge: V. c. = $^6/_{30}$ teilweise; in der Nähe Wolffb. V.

Astigm. corn. perv. = $3^1/_2$ D — Achse oberes Ende 15° nasal geneigt. Eine stenop. Spalte bessert nur subjektiv. Ebenso bewirken Korrektionsgläser keine Verbesserung.

Lider und Bindehaut ohne nennenswerte Veränderungen.

Die in der früheren Beschreibung erwähnten Veränderungen am Auge selbst stellen sich in folgender Weise dar:

Die Form des Uebergangs von Sklera zur Cornea ist die gleiche wie früher. Ebenso ist der in den ersten Befunden erwähnte weissliche Lederhautbuckel nahe dem nasalen Hornhautrand von gleichem Aussehen. Hingegen ist die früher beschriebene Sklerafissur oberhalb desselben fast vollständig verdeckt durch ein bläulich-weissliches, an einzelnen Stellen mit schwärzlichen Pigmentkörnchen durchsetztes Narbengewebe, in das von unten und oben mehrere feine Gefässverästelungen hineinziehen, die mit einander anastomosieren.

Die vordere Augenkammer zeigt die gleiche Beschaffenheit wie erstmals. Ebenso ist die bezüglich des Sphinkterenteils der Iris erwähnte Differenz gegenüber dem gleichen Teile des linken Auges noch deutlich vorhanden.

Auffällig ist, dass von der geschwulstartig-blasigen Hervorragung im nasalen Abschnitte des Corpus ciliare zunächst wenigstens nichts mehr zu sehen ist. Dementsprechend ist der zwischen dem nasalen Linsenrand und dem entsprechenden Sklero-Cornealrande gelegene Abschnitt der Pupille gleichmässig schwarz.

An der um ihre vertikale Achse etwas nach hinten gedrehten Linse, auf deren Vorderfläche unweit des Pupillarrandes zwei schwärzliche Pigmentpünktchen sichtbar sind (s. Fig. 2a und $a^1$), fällt auf, dass ihr nasaler Randsektor nicht konvex gestaltet ist, sondern sich darstellt als eine leicht wellige, annähernd vertikale Linie, die etwa in der Mitte des Iriscoloboms eine leichte Einziehung (s. Fig. 2b) zeigt. Bei der Untersuchung mit der Zehender'schen Lupe tritt diese Randkontur als eine scharfe, leicht silberglänzende Linie zu Tage, die von der angrenzenden Trübung in dem vorderen, bezw. hinteren Aequatorialabschnitte der Linse getrennt ist durch einen bei dieser Lupenbetrachtung etwa $^1/_2$ mm breit erscheinenden, zart bläulich-schwärzlich gefärbten Zwischenraum. Die

eben erwähnte Trübung der Linse, deren Flächenausdehnung auch ohne genauere Erörterung aus der Abbildung erhellt, ist zusammengesetzt aus verschwommenen, halbdurchsichtigen, zartbläulichen Verdunklungen des Linsengewebes, zwischen denen an einzelnen Stellen dichtere und mehr bläulich-weisslich aussehende Trübungen eingelagert sind. Diese anscheinend unmittelbar unter der

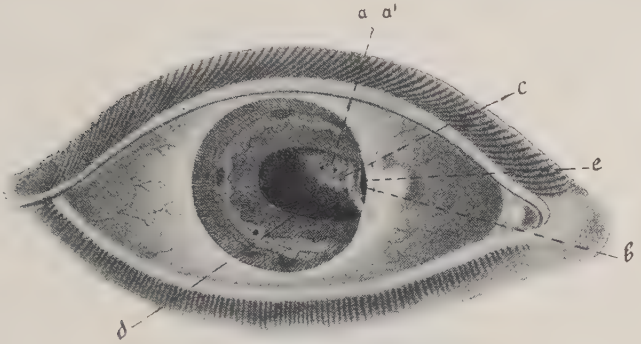


Abbildung 2.

vorderen Linsenkapsel gelegenen Rindentrübungen sind es auch, die einen einigermassen sicheren Ausspruch verwehren über die räumliche Ausdehnung der Trübungen, die sich von dem nasalen Abschnitte des Linsenäquators aus über den angrenzenden Teil der Innenfläche der hinteren Linsenkapsel ausbreiten. Immerhin ist unzweifelhaft, dass diese hintere Linsentrübung sich nicht unerheblich weiter nach abwärts und centripetal erstreckt als die vorher beschriebene vordere. Das Aussehen bezw. die physikalische Beschaffenheit dieser tiefer gelegenen Rindentrübungen deckt sich mit der Schilderung, die zuvor von der in den vorderen Abschnitten der Linse gelegenen Trübung gegeben wurde; nur mit dem Unterschied, dass die lichtundurchlässigeren Partien in der Tiefe räumlich ausgedehnter zu sein scheinen, als vorne. Endlich macht es den Eindruck, als ob in ähnlicher Weise, wie es vorher von dem nasalen Sektor des Linsenäquators beschrieben wurde, so auch an dem der hinteren Trübung entsprechenden Abschnitt der Linse eine leichte Abflachung bezw. Vergrösserung des Krümmungsradius der Linsenoberfläche stattgefunden habe.

In dieser Beziehung etwas von Zonulafasern wahrzunehmen, gelang auch bei wiederholter Untersuchung nicht; gleichwohl war aber auch kein Schlottern der Linse zu gewahren. Auch bei der Durchleuchtung der Linse mit

dem Augenspiegel, bezw. mit dem Magnus'schen Lupenspiegel, konnten weitere Trübungen als die beschriebenen nicht aufgefunden werden.

Hingegen ergab sich bei der Anwendung der focalen Beleuchtung in der Art, dass man das Licht von der etwas tiefer als das Auge gestellten Lichtquelle mittels einer stärkeren Sammellinse so in das Augeninnere hineinbringt, dass der Spaltraum, der gegeben ist durch den vorbeschriebenen nasalen Linsenrand einerseits und durch die Innenfläche des Corp. ciliare andererseits, folgender interessanter Befund:

Zunächst sieht man hinter dem oberen Irissektor, der bei dieser Betrachtung auch eine kleine faltenartige Umkrempung gegen den Hornhautrand zu erkennen lässt (s. Fig. 3 a) gegen die Linse zu gerichtet vier grau-rostbraun aussehende pallisadenartige Vorsprünge (s. Fig. 3 b), die

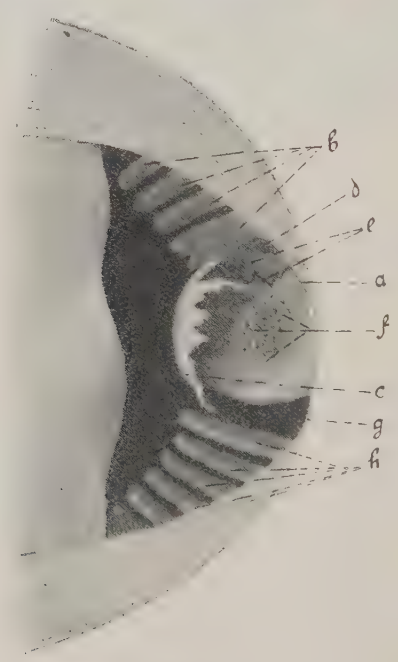


Abbildung 3.

je einen schmalen, schwärzlichen Spaltraum zwischen sich lassen. Diese pallisadenartigen Vorsprünge hören unweit des Linsenrandes auf, von ihm getrennt durch einen

schwarz erscheinenden Zwischenraum, in dem auch bei dieser Art der Untersuchung von Zonulafasern nichts zu entdecken ist. An den untersten dieser Fortsätze, der gegenüber den drei oberen, mehr platt erscheinenden, ein unregelmässig höckeriges Aussehen darbietet, schliesst sich an ein unregelmässig, napfähnlich gestaltetes Gebilde von etwas über Hirsekorngrösse, das gegen die Linse zu begrenzt ist durch eine kalkweisse Membran, die nach vorne unregelmässig fransenartige Ränder zeigt, welche bei Bewegungen des Auges hie und da zart flottieren. (S. Fig. 3c.)

Der Uebergang dieses Napfes erfolgt aus der Vertiefung nach oben ohne besonders scharfe Grenze, indem er sich in einem schwärzlich pigmentierten Gewebe verliert, das unmittelbar hinter dem freien Rande des oberen Irissektors gelegen ist (s. Fig. 3d). Die nach vorne konkave Innenfläche dieses napfartigen Gebildes zeigt unweit des oberen Randes zwei intensiv schwarz aussehende, unregelmässig zackig verlaufende, glasuririsähnliche Spalten, und weiterhin nach abwärts davon auf gleichmässig hellgrau-gelblichem Grunde reichliche Mengen körnigen, holzbraunen Pigments in unregelmässiger Verteilung (s. Fig. 3f.) Nach unten hin ist der Napf ziemlich scharf begrenzt in der Weise, dass die unterhalb desselben sichtbaren pallisadenartigen Vorsprünge des Corp. cil. von ihm durch eine breite, schwarze Furche getrennt sind (s. Fig. 3g).

Ob und in welcher Weise etwa dieses fragmentarische Hohlgebilde auch gegen die nasale Seite zu eine Begrenzung darbietet, war selbst bei genauester, wiederholter Durchforschung nicht klar festzustellen; nur nach oben hin liess sich an einer schmalen Stelle die nasale Wand des Napfes ununterbrochen bis auf die pigmentierte Rückfläche des nasalen Endes des oberen Irissektors verfolgen.

Die vorhin erwähnten unterhalb des Napfes gelegenen Ciliarkörperpallisaden (s. Abb. 3, h) haben anscheinend nicht das intensiv bräunliche Aussehen wie die oberen: ob das auch in Wirklichkeit so ist, muss unentschieden bleiben, da ihre hellere Färbung auch wohl bedingt sein mag durch die tiefere Lage der Pallisaden, als auch dadurch, dass ein Teil des einfallenden Lichtes sich auf der Pallisadenvorderfläche als mehr oder weniger glänzender Reflex bemerkbar machte.

Bei der Durchleuchtung der eben beschriebenen Teile mit dem Augenspiegel vermag man auf rötlichem Grunde nichts anderes deutlich zu erkennen als die kalkweisse fransige temporale Wand des Napfes.

Betreff der Pathogenese dieser haemorrhogischen Cyste des Corpus ciliare nimmt Dr. Fritz Mayer an, dass durch die seinerzeitige Contusion eine Blutung in das Corpus ciliare erfolgt sei, die den ersten Anstoss zur Entstehung des cystischen Tumors gegeben habe. Die Transudation von Blut bezw. von Humoraqueus in den Hohlraum dürfte

die Vergrösserung dieses Hohlraums veranlasst haben, bis allmählich jene Cyste zu Tage trat, welche im Jahre 1895 konstatiert wurde. Mit der Zeit konnten die Cystenwandungen übermässig gedehnt dem zunehmenden Druck nicht mehr standhalten und die Cyste ging entzwei.

Beim Verlassen der Klinik wurde Rubr. wiederum aufgefordert, sich gelegentlich wieder vorzustellen, bezw. bei eintretender Verschlimmerung sofort zu erscheinen.

Sch. merkte nun in der Folgezeit in seinem rechten Auge nichts Auffälliges bis zum September 1901, wo er in diesem Auge ein mehr oder weniger starkes Druckgefühl verspürte, das jedoch nach ein paar Tagen wieder verschwand. Am 6. Oktober 1901 stellte er sich in der Münchner Univ.-Augenklinik vor (Prof. Eversbusch).

Die an diesem Tage vorgenommene Untersuchung ergab folgenden interessanten Befund:

Linkes Auge wie früher (vergl. Seite 3).

Rechtes Auge: V. c. $^5/_{35}$; Nieden XI in 13 cm; weder eine stenop. Spalte noch irgend welche Gläser vermögen eine Besserung im Sehen zu erzielen. Ophthalm. Astigm. corn. 4D, Achse annähernd vertikal.

Lider und Bindehaut sind normal.

Dagegen gewahrt man an der Sklera nahe dem nasalen Corneoskleralrande zwei etwa stecknadelkopfgrosse Hervorragungen, die am oberen Teile leicht bläulich durchscheinen; daneben gerade am Limbus, entsprechend einem kleinen von unten nach oben ziehenden oberflächlichen Gefässe in der Conjunctiva bulbi zwei übereinanderstehende kleinste Pünktchen. Die Hornhaut ist im grossen und ganzen vollständig klar. (Siehe Tafel.)

Die Vorderkammer ist temporal normal tief, der nasale obere Quadrant dagegen ist ausgefüllt von einer $4^1/_2$ mm hohen und 4 mm breiten durchscheinenden graugelblichen Cyste. Bei Betrachtung mit dem Zeiss-Schanze'schen Cornealmikroscop ergibt sich, dass die vordere Wand derselben aus sehr stark verdünntem Irisgewebe gebildet ist, und dabei sieht man braungelbe radiär verlaufende Streifen, die unter einem annähernd rechten Winkel überkreuzt werden von einem Faserzuge (a), der sich schliesslich fortsetzt in dem mit b bezeichneten Streifen. Für die Zugehörigkeit der vorderen Cystenwand zu dem Irisgewebe spricht fernerhin das Vorhandensein einer Reihe von allerdings sehr verdünnten Gefässverzweigungen, die sich nach oben und nasal bis in die Kammerwinkel hinein verfolgen lassen. Auch die rückwärtige Auskleidung der Cyste gehört in dem gegen die Pupille zu gelegenen Abschnitte zweifellos der Regenbogenhaut an, da diese Partie dieselbe bräunliche Verfärbung aufweist wie die von der Cyste noch unberührten nachbarlichen Teile der Regenbogenhaut. Hingegen ist in dieser Hinsicht bezüglich des gegen die Kammerwinkel zusehenden Abschnittes der

Rückwand kein sicheres Urteil zu gewinnen, obwohl der Inhalt der Cyste an den hier in Betracht kommenden Partien fast wasserklar ist.

Besonders bemerkenswert ist endlich, dass der unterste Teil der Cyste, d. h. der Cystenboden erfüllt ist mit einer Hypopyon ähnlichen, weisslich-mehlig aussehenden Masse, deren obere Grenzlinie annähernd horizontal verläuft. Dieser Niederschlag blieb während der ganzen Beobachtungszeit unverändert der gleiche. Auch eine während einer Nacht aufgelegte Wärmedose konnte keine quantitative Aenderung herbeiführen. Der Niederschlag misst an seiner grössten Höhe 1 mm, an der niedrigsten Stelle $^1/_2$ mm. Dieser grauweisse Inhalt der Cyste ist beweglich je nach der Stellung des Auges und des Kopfes, wie vor allem die Verschiebung des Flüssigkeitsspiegels nach der während einer Nacht streng eingehaltenen Seitenlage nach rechts deutlich dartat. Dabei war unmittelbar nach dem Erheben aus dieser Seitenlage das Sehvermögen weit schlechter als sonst, nämlich ein Zehntel gegenüber ein Siebtel, was wohl damit zusammenhängt, dass das weissliche Sediment den noch klaren Teil des Pupillargebietes verdeckte. Nach etwa einer halben Stunde aufrechter Haltung hatte der Cysteninhalt die ursprüngliche horizontale Lage wieder angenommen und war alsdann die zentrale Sehschärfe wieder die gleiche.

Die nasal verzogene Pupille reagiert, soweit der Pupillarrand vorhanden ist, überall gut. Dieser zeigt unten nach dem Limbus eine kleine Einkerbung, während der obere Colobomschenkel hinter der Blase verschwindet. Zeichen von ciliarer Reizung waren niemals, auch nicht spurweise vorhanden, auch weiss Rubr. nichts von subjektiven Reizerscheinungen wie Brennen, Tränen oder einer stärkeren Rötung der Augen anzugeben.

Nach unten von dieser Cyste sieht man hinter ihr eine kleinere, kaum erbsengrosse, braune, rundliche Hervorwölbung, die bis nahe an den sichtbaren nasalen Abschnitt des Linsenäquators heranreicht und den Colobomabschnitt bis auf eine Entfernung von annähernd 1 mm von dem unteren Pupillarrand ausfüllt. Am oberen Teil dieser braunschwarzen Vorwölbung ragen temporalwärts einige kleine braune fadenförmige Flocken in die vordere Kammer hervor, die in der Zeichnung nicht mit wünschenswerter Deutlichkeit wiedergegeben werden konnten.

Diese Vorbauchung des Corpus ciliare deckt sich in ihrem äusseren Aussehen und ihrer übrigen Beschaffenheit völlig mit der von Dr. Mayer an diesem Auge beschriebenen und als haemorrhagische Cyste des Corp. cil. gedeuteten Veränderung.

Die von Dr. M. erwähnten Veränderungen der Linse haben insoferne eine Zunahme erfahren, als nunmehr im

nasalen Linsensektor die kortikalen Schichten in grösserer Ausdehnung getrübt erscheinen.

Wie und auf welche Weise mögen nun wohl diese neuen Cysten zu stande gekommen sein?

---

In der Ansicht über die Entstehung von Epidermoidalcysten der Iris haben sich jetzt wohl alle Autoren geeinigt, indem sie die von Rothmund aufgestellte Theorie für die den vorgefundenen Tatsachen am meisten entsprechende erklärt und angenommen haben.

Zur Erklärung der Epidermoidalcysten der Iris nimmt nämlich Rothmund an, dass bei den die Hornhaut perforierenden Verletzungen Cutisgewebe, Cilien, Epidermisfragmente von der Lid- oder der Bindehaut in das Irisgewebe implantiert würde, dass dieses eingeschleppte Material hier guten Nährboden finde und zur Epidermoidalcyste heranwachse.

Rothmund hat sich eingehend mit dieser Frage beschäftigt, selbst mehrere Fälle näher beschrieben und aus der Literatur 36 bis zu seiner Zeit veröffentlichte Fälle zusammengestellt. Am Ende dieser Arbeit gelangt er bezüglich der Iriscysten zu folgenden Schlüssen:

1. Der histologischen Struktur nach sind wesentlich drei Arten zu unterscheiden, nämlich rein seröse, gallertige und Epidermoidalcysten.
2. Was die Pathogenese derselben anbelangt, so lässt sich etwa folgendes sagen:

Iriscysten entstehen zumeist nur nach Traumen (83,3%); sicherlich traumatischer Natur und dann

wohl auf eine Implantation von Cutis oder auch Haarbalgzellen zurückzuführen sind die Epidermoidalcysten.

Aber während die Entstehung der Epidermoidalcysten der Iris damit endgültig geklärt zu sein scheint, so bildet die Ursprungsstelle und Art der Bildung der serösen Iriscysten noch immer eine offene Frage.

Zahlreich sind die Theorien, welche zur Erklärung dieses Phänomens im Laufe der Jahre aufgestellt wurden.

Rothmund nimmt für die Entstehung der serösen Iriscysten einen ähnlichen Prozess an wie für Epidermoidalcysten; er glaubt, dass bei den stets traumatischen Iriscysten durch Verletzung selbst Corneal-Epithel in das Irisgewebe geschleudert würde, das dort weiterwuchern, eine Flüssigkeit absondern und so eine Cyste im Irisgewebe erzeugen könne.

Dass Gewebsteilchen, in das Auge verbracht, dort weiter wachsen und zu Iriscysten führen können, wurde ja auch durch Tierexperimente bestätigt. So fand Goldzieher in Prag, der Gewebsteilchen von Eileitern und Stückchen aus der Nasenschleimhaut in die Augen von Kaninchen implantierte, dass die Elemente sich leicht von den Gefässen der Iris aus vaskularisierten, dass die bindegewebigen Teile schrumpften, die Epithelien dagegen sich weiter entwickelten und unter Umständen zur Bildung von Cysten führten. Diese

Cysten waren aber epidermoidalen Charakters und nicht seröser Natur.

Einen ganz anderen Entstehungsmodus für die serösen Iriscysten glaubt De Wecker gefunden zu haben. De Wecker ist der Ansicht, dass sich die Cysten niemals im Gewebe der Iris selbst entwickeln könnten, sondern er hält diese Gebilde für Absackungen von Kammerwasser, die auf verschiedene Weise zustande kommen können. Einmal kann sich eine Irisfalte in die Hornhautwunde einklemmen, nachdem sie sich vorher mit Humor aqueus gefüllt hat; ferner kann durch eine hufeisenförmige Synechia posterior an die vordere Linsenkapsel eine partielle cystoide Entartung der Regenbogenhaut entstehen, indem sich eine progressive Ausdehnung der betreffenden angelöteten Irispartie bildet, und endlich kann die Regenbogenhaut durch Umklappung und Einfaltung in toto eine cystoide Entartung eingehen, was namentlich nach heftigen Erschütterungen des Auges bei gleichzeitiger Linsenluxation schon öfters beobachtet wurde. Die Iris verwandelt sich nach und nach in ein blasiges Gebilde, das sich in keiner Weise von einer serösen Iriscyste unterscheiden lässt.

Bezüglich der endothelialen Wandelemente ist De Wecker der Ansicht, dass diese von den ihres Pigmentes beraubten und mehr oder weniger degenerierten Uvealpigmentzellen geliefert würden. Zur Erklärung derjenigen Fälle, wo die gestellten Bedingungen nicht zutreffen, wo also eine Faltung der Iris nicht nachgewiesen werden kann, nimmt

De Wecker an, dass man die Faltenbildung entweder übersehen habe oder zur Zeit der Untersuchung überhaupt nicht mehr nachweisen konnte.

Ein weiterer Autor, der sich ebenfalls um die Pathogenese der Iriscysten sehr verdient gemacht hat, ist Hosch.

Hosch war es zuerst möglich, eine Iriscyste an einem enucleierten Auge in ihren Einzelnheiten genau zu untersuchen, während die früheren Beobachtungen nur mittelst schiefer Beleuchtung oder an excidierten Stücken der Cyste gemacht worden sind. Auf Grund seiner Beobachtungen erklärt er die Entstehung der serösen Iriscysten folgendermassen:

Stellen wir uns vor, die traumatische Einwirkung habe genau die Corneoskleralgrenze getroffen und die Iris an ihrer Anheftung abgelöst. Nun musste sowohl vordere als hintere Kammer callabieren, die Vorderfläche der Iris mit der Cornea, die Hinterfläche durch die Gewalt der Verletzung über die Ciliarfürsten zurückgedrängt mit der Vorderfläche des Linsenäquators in Berührung kommen. Allmählich konnten diese Teile mit einander verkleben. Inzwischen schloss sich auch die Conjunctivalwunde wieder, während die Corneoskleralwunde dauernd offen blieb. Durch Wiederansammlung des Humor aqueus wurden die Ciliarfürsten und die Linse etwas verschoben, nach und nach aber auch, durch den centrifugalen Zug der mit der Cornea verwachsenen Vorderfläche und der mit der Linse verwachsenen Rückfläche der Iris begünstigt, das

Irisgewebe auseinander gewühlt bis in die Gegend des stärkeren Widerstand leistenden Pupillarrandes, der, weil der Druck auf die vordere und hintere Wand ziemlich gleichmässig einwirkte, an seiner normalen Stelle bleiben konnte. Durch die Oeffnung in der Corneoskleralgrenze konnte auch Flüssigkeit unter die Conjunctiva gelangen und diese allmählich vor der Sklera abgehoben werden.

Fraglich sei vielleicht, meint Hosch, ob ein solches Gebilde als eine wirkliche Cyste aufgefasst werden könne, kommt aber in Anbetracht einer Definition nach Rindfleisch zur Bejahung dieser Frage.

Hosch betont übrigens, dass durch seine Beobachtung der Ansicht De Weckers in keiner Weise Eintrag geschehe, er glaubt sogar, dass die Einklemmung und Einfaltung der Iris die häufigste Ursache zur Bildung von Iriscysten sei, während zur Bildung von Cysten im Irisgewebe selbst ganz besonders günstige Umstände, wie Verletzung in der Corneoskleralgrenze, Lostrennung der Iris an ihrem Ansatze, Anlötung ihrer Vorderfläche an die Cornea, ihrer Hinterfläche an die Linsenkapsel etc. zusammentreffen müssen.

Sattler wendet sich in der von ihm aufgestellten Theorie besonders gegen De Wecker. Er beschreibt drei Fälle und hat davon zwei mikroskopisch genau untersucht. In Anbetracht seiner Untersuchungen und Beobachtungen weist er, indem er eingehend die von Wecker aufgestellten Entstehungsmöglichkeiten durchgeht, dessen Theorie

als unmöglich zurück. Er gelangt zur Ansicht, dass die serösen Iriscysten nicht Retentions-, sondern Exsudationscysten seien. Er glaubt, dass durch die Corneaverletzung Gewebselemente in die Iris hinein implantiert würden und hier unter Umständen wohl auch zur Proliferation angeregt werden könnten. Jedenfalls sei es wahrscheinlich, dass infolge des wenn auch noch so geringen aber andauernden Reizes durch die Anwesenheit des Eindringlings das umgebende Gewebe zu reaktiver Tätigkeit angeregt werde und die umliegenden Gewebslücken durch exsudiertes Serum auseinandergedrängt würden. So könne ein mit Serum erfüllter, anfangs minimaler Hohlraum zustande kommen, um den das Gewebe sich etwas verdichte und mit einer endothelialen Zellenlage auskleide, wodurch die Lücke von der Umgebung gewissermassen abgeschlossen werde. In einem solchen Zustande könne nun die Cyste längere oder kürzere Zeit persistieren, bis durch irgend ein plötzliches Accidens vermehrte Exsudation und rasche Vergrösserung eingeleitet werde, oder die Cyste könne langsam und allmählich an Umfang zunehmen, indem durch die Anwesenheit und das Wachstum der Fremdbildung selbst stets ein gewisser Grad von Reizung unterhalten werde.

Bezüglich der Erklärung der Iriscyste und namentlich deren Endothelauskleidung weist Sattler hin auf das Zustandekommen eines Schleimbeutels. Die Endothelauskleidung bei der Cyste wie beim Schleimbeutel werde gebildet aus den Zellen

des umliegenden Bindegewebes; gleichzeitig seien aber auch Wander- bezw. Adventitialzellen daran beteiligt.

Zu einer von den genannten Theorien weit abweichender Auffassung bezüglich der Entstehung der serösen Iriscysten ist Stölting gelangt. Er kommt zu dem Schlusse, dass diese Gebilde sich nicht innerhalb des Irisgewebes entwickeln, sondern sie seien der Iris nur aufgelagert. Wenn infolge einer grösseren Perforation der Cornea die Wunde sich nicht wieder vollkommen verschliesse, so würden die Wundränder mit einer Epitheldecke, herstammend von dem äusseren Hornhautepithel überzogen. Da nun die Iris gewöhnlich nach Aufhebung der Vorderkammer infolge des Wasserabflusses hier einige Zeit der inneren Perforationsöffnung anliegt, so könne der Epithelschlauch leicht auf die Iris selbst übergreifen und diese überziehen, sodass nur die äussere Hornhautperforationsöffnung verschlossen zu werden braucht, um ein blasiges, von Epithel bekleidetes Gebilde, die Cyste daraus entstehen zu lassen.

Während nun die bisher erwähnten Theorien alle ein den Bulbus perforierendes Trauma zur Voraussetzung haben, wiewohl doch im Laufe der Zeit mehrfach auch Cysten beobachtet wurden, bei denen ein solches Trauma nicht nachzuweisen war, bringt Eversbusch eine Theorie, die auch Fälle, in denen nur stärkere Contusionen ohne Perforation des Bulbus Iriscysten veranlasst haben, verständlich macht.

Eversbusch ist bezüglich der Entstehung von serösen Iriscysten folgender Anschauung:

Durch den stattgehabten äusseren Insult kommt es mit oder ohne Continuitätstrennung des Corneaskleralbordes zu einer Haemorrhagie in dem Iriswinkel mit mehr oder weniger ausgesprochener Auseinanderwühlung und Ablösung des Lig. pect., sowie der direkt angrenzenden Teile des Endothelblattes oder der vorderen und mittleren Schichten des Irisgewebes. Gleichzeitig hat aber diese Gewebstrennung in der letzteren Membran wie im Corp. cil. zur Folge, dass für den Generator des Hum. aq., den dort befindlichen Circul art. irid. maj. und seine Verzweigungen die Filtrationsverhältnisse andere werden. Während früher der Schwerpunkt der transsudativen Thätigkeit dieses Gefässkreises gegen die sog. hintere Augenkammer gerichtet war, ist derselbe jetzt nach vorn verlegt, weil die Absonderungswiderstände dort durch die Hohlraumbildung im Iriswinkel und die dadurch geschaffene freiere Lage des Gefässgebietes mit einem Male in der erheblichsten Weise vermindert worden sind. Die also geschaffene Erhöhung des Seitendrucks des Circ. art. irid. maj. gegen die Vorderkammer hin und die dadurch bedingte vermehrte Ausscheidung des Hum. aq. nach vorn wird, je länger desto mehr eine Vergrösserung des durch das Trauma veranlassten Hohlraumes im Kammerwinkel bedingen und daraus eine Vertreibung des den letzteren begrenzenden, seiner fixierenden Unterlage zum Teil beraubten Lig. annul. um so leichter

resultieren, als die Fortsetzung desselben gegen die Iris mit der eigentlichen Grundsubstanz derselben nur eine lockere Verbindung besitzt. Auch gegen die Cornea hin wird in gleicher Weise sich eine fortschreitende Abtrennung des Ligaments geltend machen. Doch wird es dazu erst relativ spät kommen, da die beiden inneren Drittteile der vorderen Fläche des Ringbandes mit der Corneoskleralgrenze fester verwachsen und demgemäss bei dem Ablösungsvorgange dort grössere Widerstände zu überwinden sind. Daher wird die Absackung auch nach der Irisseite immer eine grössere Ausdehnung zeigen müssen als nach der Hornhaut hin.

Eversbusch betrachtet demgemäss die serösen Iriscysten als Vorderkammerabsackung des Humor aqueus. Die etwaige Anwesenheit eines eingeschleuderten Fremdkörpers könne die Exsudation steigern. Dem Wachstum nach der Iris hin werde am pupillaren Rande eine Grenze gesetzt.

Eversbusch bemerkt aber ausdrücklich, dass dieser Entstehungsmodus auf Cysten, welche etwa nur den pupillaren Teil der Iris einnehmen, keine Anwendung finden könne.

Bezüglich der Theorie von Eversbusch muss noch erwähnt werden, dass der italienische Ophthalmologe Quaita auf Grund seiner Forschungen der Entstehung von Iriscysten gegenüber ganz unabhängig von Eversbusch zu derselben Anschauung gelangte wie dieser.

In der Literatur sind auch einige scheinbar spontan entstandene und angeborene Iriscysten beschrieben.

Zur Erklärung von spontanen Iriscysten nimmt Schmidt-Rimpler an, dass sie durch Verschluss einer Krypte des Irisgewebes entstanden sein könnten. Diese Krypten, welche von der Vorderfläche der Iris bis zu den Gefässen in das Stroma eindringen, würden öfter von Balken oder dünnen schleierartigen Membranen überbrückt. Würde nun die Lymphe verhindert aus diesen Vertiefungen in die vordere Kammer abzufliessen durch Vergrösserung eines überbrückenden Balkens oder Verdickung einer solchen Membran und werden die seitlichen Communicationen im Irisgewebe selbst verlegt, z. B. durch iritische Prozesse, so sammelt sich in der Bucht Lymphe an und dehnt das Irisgewebe immer mehr auseinander; durch den Reiz kommt es zu einer Wucherung des Endothelbelags, der normalerweise von der Oberfläche der Iris streckenweise in die Krypten übergeht.

Was die sog. angeborenen Iriscysten anbelangt, so kann man dieselben leicht nach der Theorie Eversbusch erklären, wie das auch Rich. Greeff gethan, indem er annimmt, dass in diesen Fällen während des Geburtsaktes eine Contusion des Bulbus mit Haemorrhagie im Kammerwinkel sich ereignet habe.

Eine andere Entstehungsweise für die angebornen Iriscysten gibt Engelen an in einer Dissertation „Ein Fall von congenitaler Iriscyste“. Er meint, während der Geburt könne eine Haemorrhagie in das Irisgewebe erfolgen. Das ausgetretene Blut würde als corpus alienum nach Sattler eine

Exsudationscyste hervorrufen. Weiter sagt Engelen, das durch den Reiz zur Wucherung angeregte Endothel bilde den Hauptbestandteil der Cystenwand, die dahinter liegende Iris würde durch Druck usuriert.

Am Schlusse seiner Arbeit sagt er dann noch mit Rücksicht auf die Anschauung von Hess „Ueber angeborene Bulbuscysten und deren Entstehung". es scheine nicht ganz ausgeschlossen, dass auch bei der Entstehung wenigstens mancher spontaner Iriscysten geringfügige individuelle Verschiedenheiten in der Entwicklung des durch die Augenspalte in den Glaskörperraum eindringenden mesodermalen Gewebes eine Rolle spielen könnte.

Damit hätten wir nun einen kurzen Ueberblick über die bedeutenderen im Laufe der Zeit ziemlich zahlreich gewordenen Theorien behufs Erklärung der Iriscysten gegeben, aber schon der Umstand drängt uns sofort den Gedanken auf. dass wahrscheinlich keine Theorie im stande war, alle Erscheinungen bei allen Fällen befriedigend zu erklären. Wiewohl natürlich jeder Autor bestrebt war, die Mehrzahl der Fälle nach seiner Methode zu deuten, so glaube ich doch nicht, dass für die Entstehung der Iriscysten eine einheitliche Theorie notwendig anzunehmen ist; ich bin vielmehr der Ansicht, dass, wie Ursache und Begleitmomente nicht immer dieselben sind, wahrscheinlich auch der Entstehungsmodus etwas variieren dürfte. Freilich kann die eine oder andere Theorie häufiger zutreffend sein und wir werden geneigt sein, die-

jenige Erklärung, welche uns in den Stand setzt, alle Erscheinungen fast aller Fälle richtig zu verstehen, als die allein massgebende hinzunehmen.

Nehmen wir nun unseren eingangs geschilderten Fall her und suchen auf Grund der angegebenen Theorien ein befriedigendes Entstehungsbild zu gewinnen.

Unser Fall ist schon insoferne interessant, als wir in ein und demselben Auge zwei, bezw. drei zeitlich nacheinander auftretende Cysten zu konstatieren haben. Die Verletzung hatte im Jahre 1887 stattgefunden. Im März 1895 wurde zum erstenmal beim Rubr. ein cystischer Tumor im rechten Auge beobachtet. Die im Juni desselben Jahres erfolgte Untersuchung ergab nur wenig Veränderungen. Sehr überrascht dagegen war man, als man das Auge im Febr. 1899 zu sehen bekam; von der seiner Zeit konstatierten Cyste waren nur mehr geringe Reste vorhanden. Die Geschwulst war also offenbar in der Zwischenzeit spontan geplatzt. Wie oben erwähnt, kam Fritz Mayer in seinen Betrachtungen über dieses Gebilde zum Schluss, dass es sich zweifelsohne um eine haemorrhagische Cyste des corpus ciliare handelte. Der Sitz des Gebildes perifer und hinter der Iris, die braunrötliche Farbe, die Durchleuchtbarkeit, welche einen soliden Tumor, z. B. ein Sarkom, ausschliessen lässt, rechtfertigen diese Diagnose.

Wieder eine Weile und Rubr. findet sich Dezember 1901 wieder in der Klinik ein und es werden abermals 1 bezw. 2 Cysten diagnostiziert in demselben Auge.

Beim ersten Anblick dieses Auges ist man unwillkürlich geneigt zur Annahme, dass es sich hier um eine Luxation der Linse in die Vorderkammer handeln müsse, so täuschend ähnlich sieht der Tumor nach Form und Grösse der Linse. Dass wir es aber wirklich mit einer Cyste zu thun haben, können wir beweisen, indem wir die übrigen differential-diagnostisch in Betracht kommenden Gebilde ausschliessen. Die Annahme einer Linsenluxation nach vorn können wir sofort widerlegen, weil beim näheren Zusehen die Linse mit mehreren Trübungen versehen an der gehörigen Stelle sichtbar ist. Ein ev. iritisches gelatinöses Exsudat schliessen wir aus mit dem Hinweis auf die Thatsachen, dass am Auge nie eine entzündliche Reizung, weder subjektiv noch objektiv bemerkt wurde, während solche iritische Exsudate nur im Anschluss an sehr heftige Entzündungen auftreten, dann meist mitten vor der Pupille liegen, ferner in kurzer Zeit, in ein paar Tagen, wieder verschwinden. Das Vorhandensein einer Echinococcus-Blase weisen wir zurück, weil auch unter diesen Umständen das Auge diesem Fremdkörper gegenüber mit Entzündungserscheinungen reagieren würde und weil das Gebilde nichts von dem charakteristischen Aussehen einer Echinococcus-Blase bietet.

Somit bleibt uns nur die Annahme einer Cyste. Ja, vom blossen Anblick können wir weiter sagen, dass wir es nicht mit einer epidermoidalen, sondern mit einer serösen Cyste zu thun haben, wofür die grosse Durchsichtigkeit und leichte Verschieblichkeit

des Inhalts spricht, welch letzteren Punkt der früher angegebene Versuch beweist.

Wenn wir uns fragen, aus welchen Elementen die Cyste wohl aufgebaut sein mag, so können wir auch ohne mikroskopische Untersuchung folgende Schlüsse ziehen. Die äussere Hülle der Cyste ist eine dünne Membran, an deren Aufbau grösstenteils Irisgewebe beteiligt ist, denn über die obere Hälfte und den nasalen Teil der Cyste hinweg ziehen zahlreiche, zumeist radiär angeordnete Streifchen von derselben Verfärbung und derselben Struktur, wie die nahe Regenbogenhaut. Diese Streifchen bilden offenbar die unmittelbare Fortsetzung der stark gedehnten Iris. Auch einige, teils sich kreuzende Gefässchen umspinnen das Cystchen, die mit grösster Wahrscheinlichkeit dem Irisgewebe entstammen. Die Innenwand der Cyste dürfte ausgekleidet sein mit einem Endothel, das durch Abschuppung das mehlige weissliche Sediment am Cystenboden veranlasst hat.

Wir kommen nun zu der uns am meisten interessierenden Frage, welches mag wohl die Pathogenese der Cysten in unserem Falle sein. Wollen wir einmal die verschiedenen, oben angeführten Theorien auf unseren Fall anzuwenden versuchen.

Dabei müssen wir gleich vorausschicken, dass die Stelle, an der sich unsere jetzigen Cysten befinden, früher eine andere Cyste eingenommen hatte, so dass die jetzigen Cysten nicht gleichzeitig mit der früheren an derselben Stelle bestehen konnten, so dass also die jetzigen Cysten sich nicht direkt

im Anschlusse an das Trauma an derselben Stelle entwickeln konnten.

Dadurch werden mehrere der aufgeführten Entstehungsweisen für unseren Fall hinfällig.

Von der Anschauung Rothmunds können wir ohne weiteres absehen, da wir es hier mit einer serösen Iriscyste zu thun haben, während die Rothmund'sche Theorie doch eigentlich nur für solche epidermoidalen Ursprungs Anspruch erhebt.

Eine Entstehung von Iriscysten nach De Wecker ist nur möglich im Anschluss an das Trauma oder eine heftige Entzündung, denn nur diese ermöglichen das Einwachsen der Iris in die Hornhaut, Verwachsungen und Einfaltungen der Iris, während in unserem Falle seit dem Trauma 11 Jahre verflossen sind und in der Zwischenzeit auch keine Entzündung vorhanden war.

Hosch sagt bezüglich seiner Theorie selbst, dass nur das glückliche Zusammentreffen mehrerer Bedingungen die Entstehung von Iriscysten nach seiner Anschauung ermöglichen, nämlich Verletzung in der Corneaskleralgrenze, Lostrennung der Iris von ihrem Ansatze, Anlötung ihrer Vorderfläche an die Cornea und ihrer Hinterfläche an die Linsenkapsel. Für alle diese Bedingungen war aber nach dem Verschwinden der früheren Cyste keine Möglichkeit mehr gegeben.

Aehnlich verhält es sich mit der Anschauungsweise von Sattler, denn es wäre doch höchst sonderbar, wenn vor 10 Jahren implantierte Gewebselemente, nachdem sie so lange ruhig gelegen wären,

jetzt zu einer Exsudationscyste Veranlassung geben würden.

Für die Theorie Stölting spricht fast gar kein Moment. Es bestand keine Hornhautverletzung, die Cyste sitzt der Iris nicht auf, sondern sie besteht, wie man sehen kann, aus Irisgewebe.

Die von De Wecker aufgestellte Theorie kommt eigentlich gar nicht in Betracht und wurde nur der Vollständigkeit halber gegeben, da es sich in den Fällen von De Wecker nicht um wirkliche Iriscysten, sondern nur um eine cystide Degeneration der Iris handelt.

De Wecker, Hosch und Eversbusch sind der Ansicht, dass es sich bei den sog. Iriscysten nur um Absackungen des Humor aqueus handle. Hosch und Eversbusch sind der Meinung, dass das jeweilige Trauma im Iriswinkel einen Locus minoris resistentiae schaffe, der eine Transsudation von Humor aqueus dahin bedinge und zu einer Auseinanderwühlung der anliegenden Gewebe und schliesslich zur Bildung der Cyste führe.

Da die Cysten in unserem Falle unter besonderen Umständen sich gebildet haben, so können uns, wie wir sehen, viele Theorien keinen genügenden Aufschluss über das Zustandekommen geben.

Nehmen wir nun auch die von Eversbusch aufgestellte Theorie zur Hilfe und versuchen damit die Erklärung.

Nach dieser Theorie dürfte es sich mit unseren Cysten folgendermassen verhalten:

Durch den seiner Zeit stattgehabten Insult kam es zu einer Haemorrhagie in dem Iriswinkel und dem Corpus ciliare mit Auseinanderwühlung der angrenzenden Gewebe. Aber dabei kam nicht ein einziger Hohlraum zu stande, sondern es entstanden, durch Flecht- und Maschenwerk von einander getrennt, gleichzeitig mehrere kleinere Hohlräume, in die hinein nunmehr eine Transsudation von Humor aqueus oder ev. auch von Blut erfolgen konnte. Es liegt nahe, dass nur derjenige Hohlraum oder sagen wir diejenige Primitivcyste sich weiter entwickeln konnte, deren Nachbarschaft es durch geringere Spannung erlaubte d. h. es konnte sich zuerst nur diejenige weiter entwickeln, welche der Vorder- oder Hinterkammer am nächsten lag. Dies war offenbar die 1895 konstatierte haemorrhagische Cyste des Corp. ciliare. Nach dem Platzen jener Cyste war die Spannung für die dahintergelegenen geringer geworden und es konnten sich nunmehr diese in ähnlicher Weise entwickeln wie die erste. Von diesen erschien die eine in der Vorderkammer, die andere in der Hinterkammer, letztere offenbar wie die frühere vom Corp. cil. ausgehend. Die in der Hinterkammer befindliche ist noch sehr klein und schwer sichtbar, so dass man Näheres schwer darüber sagen kann, aber soviel scheint festzustehen, dass wir es damit wieder mit einer „haemorrhagischen" Cyste des Corp. cil. zu thun haben, der rötlichen Farbe, dem Sitz und der Durchleuchtbarkeit nach zu schliessen. Die in der Vorderkammer getretene Cyste hat bereits einen grösseren Teil der vorderen Irisschichte abgehoben, wie aus

der Umhüllung derselben zu sehen ist: eine merkbare Abhebung der Membrana Descemeti jedoch scheint noch nicht stattgefunden zu haben, weil auch von einer Trübung der Cornea an der in Frage kommenden Partie nichts wahrzunehmen ist.

Wie man sieht, gibt uns die Theorie von Eversbusch selbst für unsere etwas komplizierteren Fälle eine ganz befriedigende Erklärung.

Wenn von anderer Seite betont wird, dass dieser Entstehungsmodus nach Eversbusch die Endothelauskleidung der Cyste nicht erklären lasse, so möchte ich dem entgegenhalten, dass man in diesem Fall derselben Ansicht beipflichten kann, wie sie Sattler kundgibt, indem er sagt, der Endothelüberzug stammt aus dem umgebenden Bindegewebe nebst Wander- bezw. Adentitialzellen.

Eine mikroskopische Untersuchung war leider in unserem Falle nicht möglich, da Pat. sich wegen der geringen Beschwerden einer Operation nicht unterzogen hat. Wiewohl Rubr. beim Abgang aus der Klinik wieder aufgefordert wurde, sich nach kürzerer Zeit wieder einzufinden, ist er dieser Aufforderung seit einem Jahre noch nicht nachgekommen und konnte auch trotz vieler Mühe nicht ausfindig gemacht werden.

Demnach scheint bis jetzt eine besondere Veränderung im Zustande des Rubr. bezüglich seines Auges nicht eingetreten zu sein, da Pat. mit den Verhältnissen in seinem Auge im Laufe der Zeit

genau sich orientiert hat und jede Aenderung mitzuteilen versprochen hat.

---

Zum Schlusse sei es mir gestattet, Herrn Prof. Dr. Eversbusch für die gütige Ueberlassung dieses Falles aus seiner Klinik und das der Arbeit zugewendete Interesse meinen verbindlichsten Dank auszusprechen.

# Litteratur.


Fritz Mayer: Dissert. Erlangen etc. Haemorrhagische Cyste des Corpus ciliare mit Ausgang in Spontanheilung.

Eversbusch: Beiträge zur Genese der serösen Iriscysten. Mitteilungen aus der kgl. Univers.-Augenkl. zu München 1882. I. B.

Rothmund: Zur Pathogenese der Iriscysten. Kl. Monatsbl. f. Augenheilkunde. 1871.

Rothmund: Ueber Cysten der Regenbogenhaut. Kl. Monatsbl. f. Augenheilk. 1872.

Hosch: Beitrag zur Lehre von den serösen Iriscysten. Kl. Monatsbl. f. Augenheilk. 1874.

Sattler: Zur Kenntnis der serösen Iriscysten. Kl. Monatsbl. f. Augenheilk. 1874.

Stölting: Die Entstehung seröser Iriscysten. Graefe's Arch. XXXVI. Jahrg.

Quaita: Cisti dell'iride. Annal. di Ottalm. X. 1.

Gayet: Formes rares de traumatisme amenant tumeur de l'iris faisant hernie sous la plaie. Receuil d'Ophth.

Greef: Zur Kenntnis der intraocularen Cysten. Arch. f. Augenheilk. XXV.

Hanemann: Ein casuistisch-kritischer Beitrag zur Lehre von der Vorderkammerabsackung. Dissert. München 1885.

Korn: Ueber Iriscysten und Cilien in der vorderen Augenkammer. Dissert. Weimar 1852.

Kluger: Ein Fall von traumatischer Iriscyste. Dissert. Greifswald 1897.

Engelen: Ein Fall von congenitaler seröser Iriscyste. Dissert. Marburg 1900.

Wintersteiner: 28. Jahr.-Vers. d. Heidelberger Gesellschaft.

Nicati: Arch. Ophth. B. XXIII, XXIV, XXV.

# Lebenslauf.

Unterzeichneter wurde geboren am 12. Sept. 1877 zu Schweinspoint (Bayern) als Sohn des Gutsbesitzers Bernhard B. und dessen Ehefrau Walburga B., beheimatet in Rennertshofen. Er besuchte das hum. Gymnasium zu Dillingen a/D. und nach bestandenem Absolutorium bezog er die Universität München, um sich dem mediz. Studium zu widmen. Nach 4 Semestern legte er die ärztliche Vorprüfung ab. Während seines 5. Semesters diente er als Einj.-Freiw. beim kgl. bayer. 1. Fuss-Art.-Rgt. in München. Sodann studierte er je ein Semester an den Universitäten Kiel und Berlin. Den Rest seiner akad. Studienzeit verbrachte er wieder an der Universität München. Während seiner Studienzeit war er als Coassistent thätig an der internen Klinik zu Berlin unter Herrn Geheimrat Gerhard im W.-S. 1900/01; in der Frauenklinik zu München unter Herrn Geheimrat v. Winckel vom 1. Juli bis 1. Nov. 1901; in der Augenklinik zu München unter Herrn Prof. Eversbusch die Monate Nov. und Dez. 1901.

Im S.-S. 1902 bestand er in München die ärztliche Approbationsprüfung.

Seit 1. Dez. 1902 dient er in der Garnison München als Einj.-Fr.-Arzt.

Tag der Promotion: 9. März 1903.

München, 15. Februar 1903.

**Bernhard Burkhard,**
appr. Arzt.

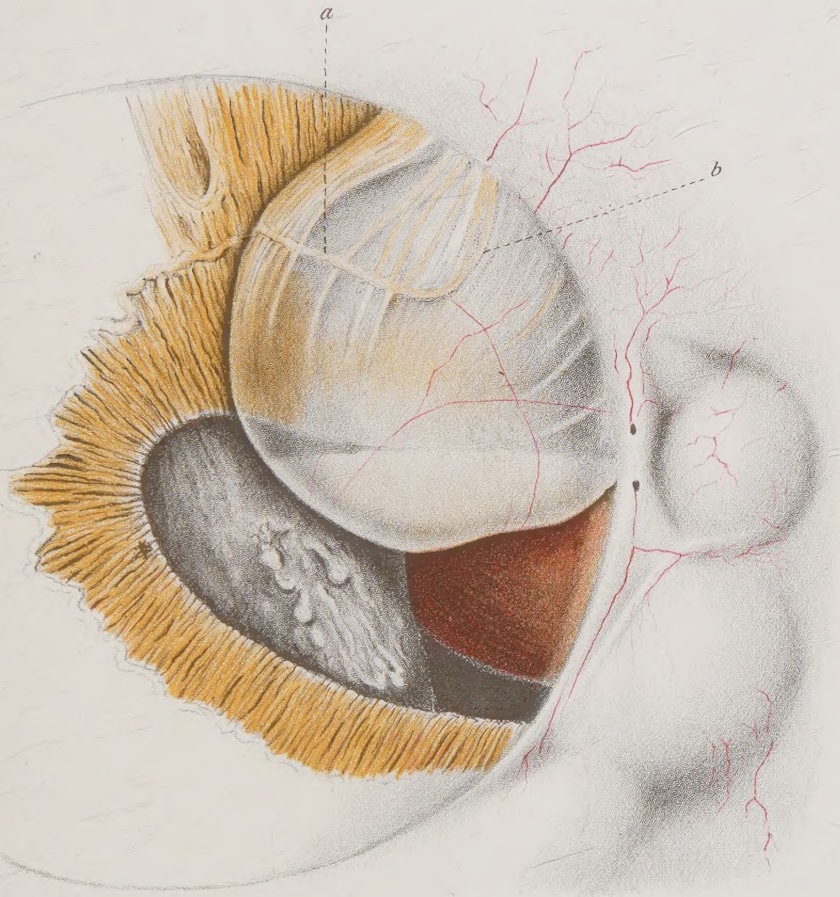


C. Krapf, gez. u. lith.